病理検査部門

精度管理事業部員：川島　佳晃
（藤田医科大学病院　TEL:0562-93-2316）

Ⅰ．はじめに

本年度は、病理検査における基礎的な手技や病理組織学の基礎的事項、日常業務に必要な知識を問うフォトサーベイを実施した。

Ⅱ．対象項目

フォトサーベイ（評価対象10問）

Ⅲ．参加施設数

病理検査部門への参加は56施設であった。

Ⅳ．評価基準

設問1～10について評価した。
正解を評価A、不正解を評価Dと設定した。

評価 A	正解	「基準」を満たし、極めて優れている
評価 D	不正解	「基準」から極めて大きく逸脱し、早急な改善が必要

Ⅴ．調査結果

設問1～10の正解および正解率を示す。

	正解	正解率
設問 1	②A-（硬膜）、B-（前頭葉）、C-（側頭葉）、D-（小脳）、E-（脊髄）	100%
設問 2	③再固定→脱脂→パラフィン浸透装置→パラフィン包埋	100%
設問 3	④D	98.2%
設問 4	⑤A-（肝臓）、B-（骨髄）、C-（精巣）、D-（前立腺）、E-（十二指腸）	98.2%
設問 5	②A-（アザン染色）、B-（EVG 染色）、C-（PAS 反応）、D-（鍍銀染色）、E-（アルシアン青染色）	100%
設問 6	④血管侵襲	100%
設問 7	⑤転移性腫瘍（大腸癌）	100%
設問 8	③A-（CD3）、B-（CD20）、C-（CK AE1/AE3）、D-（Desmin）、E-（S100）	100%
設問 9	③c	92.9%
設問 10	①開頭	98.2%

Ⅵ. 解説および考察

【設問1】

固定後の臓器の写真です。この臓器の部位の組み合わせで正しいものを選択してください。

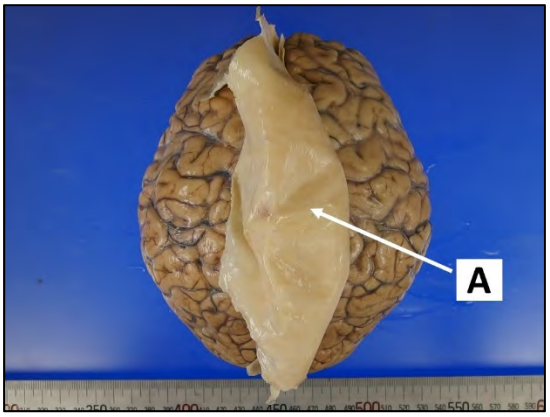

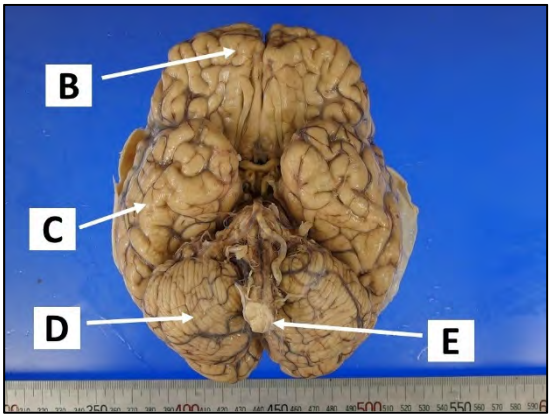

①A-(軟膜)、B-(前頭葉)、C-(側頭葉)、D-(小脳)、E-(脊髄)
②A-(硬膜)、B-(前頭葉)、C-(側頭葉)、D-(小脳)、E-(脊髄)
③A-(硬膜)、B-(後頭葉)、C-(側頭葉)、D-(前頭葉)、E-(下垂体)
④A-(硬膜)、B-(前頭葉)、C-(側頭葉)、D-(小脳)、E-(脊椎)
⑤A-(軟膜)、B-(側頭葉)、C-(後頭葉)、D-(中脳)、E-(視神経)

	回答施設数	回答率
②A-(硬膜) 、B-(前頭葉) 、C-(側頭葉) 、D-(小脳) 、E-(脊髄)	56 件	100%

［正解］
②A-(硬膜)、B-(前頭葉)、C-(側頭葉)、D-(小脳)、E-(脊髄)

大脳は、左右の大脳半球とこれらを結合する脳梁から成る。大脳半球の表面は軟膜でおおわれ、その上をクモ膜、さらに硬膜がおおっている。硬膜からは大脳鎌や小脳テントなどの中隔が伸びて頭蓋腔内のスペースを間仕切る。

大脳半球は四つの主要な脳葉と島から成る。前頭葉は中心溝より前方、シルビウス裂より上方にある最大の脳葉である。頭頂葉は中心溝より後方に位置し、精神活動や運動性言語の働きを司る。頭頂葉の後方には後頭葉があり、視覚形成の中心を担っている。

側頭葉はシルビウス裂の下方にあり、頭頂葉・側頭葉・後頭葉の互いに接する部分は最も重要な連合領であり、聴覚や視覚性認知の働きを司る。

小脳は橋、延髄の背面にあり、後頭蓋窩に存在する。大脳の後下面で、小脳テントによって大脳と分離され、下小脳脚、中小脳脚、上小脳脚によって脳幹と結合している。小脳は左右の小脳半球と正中部の虫部からなる。四肢・体幹の働きの調整や、平衡・眼球運動の調整に関わる。

延髄は下方で脊髄に、上方で橋に連なる。延髄からは多数の脳神経がでている。舌下神経、副神経、迷走神経、舌咽神経、前庭神経、蝸牛神経などの脳神経核がある。

【設問2】

乳腺の手術材料です。組織標本作製手順で適切なのはどれか選択してください。

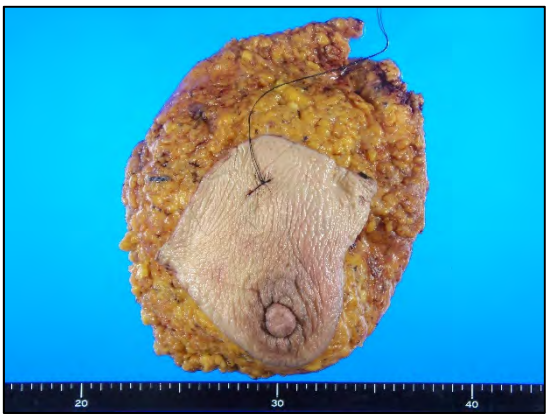

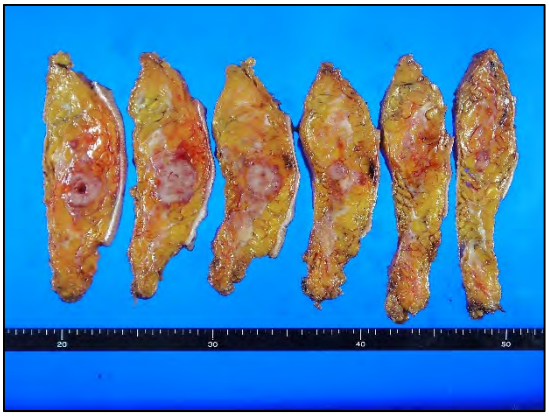

①脱脂→パラフィン浸透装置→パラフィン包埋
②脱脂→再固定→パラフィン浸透装置→パラフィン包埋
③再固定→脱脂→パラフィン浸透装置→パラフィン包埋
④パラフィン浸透装置→パラフィン包埋
⑤脱脂→脱灰→再固定→パラフィン浸透装置→パラフィン包埋

	回答施設数	回答率
③再固定→脱脂→パラフィン浸透装置→パラフィン包埋	56 件	100%

［正解］
③再固定→脱脂→パラフィン浸透装置→パラフィン包埋

乳房切除材料は脂肪を多量に含む組織であるため、十分量の固定液に浸漬しても脂肪成分や皮膚組織がホルマリン浸透を遅らせ、内部腫瘤や乳腺組織の固定不良の原因となる。割面の写真では、皮膚の付いた下層部分が固定不良（赤色部）であることが確認できる。固定不良の場合には、再度ホルマリン固定をすることが必要である。良質な標本を作製するには、切除後速やかに組織全体にホルマリン固定液を浸透させることが最も重要であり、固定不良を防ぐためにホルマリン液を入れた注射器で腫瘤周辺から乳房全体へ注入する方法もある。また、コンパニオン診断などの普及により固定液は10%中性緩衝ホルマリン溶液を用いることが推奨されている。固定時間の管理も厳格になってきており、乳がんの薬物療法の選択としてのHER2、ER、PgRの免疫染色は固定時間が長すぎると検出率が低下するため、6時間以上72時間以内の固定時間が推奨されている。

固定完了後は組織中の脂肪を除く脱脂操作が必要である。乳房は脂肪成分を多く含むため、良質なパラフィンブロックを作製するには十分な脱脂処理を行い、パラフィンを組織内に浸透させることが重要である。脱脂不良のパラフィンブロックは、薄切や伸展時に切片が脆く散らばってしまい、病理診断に支障をきたす標本となる。そのため、組織中の脂肪はパラフィン浸透前に十分に除いておく必要がある。

【設問3】
早期胃癌と診断されESD（内視鏡的粘膜下層剥離術）が実施された症例です。的確な病理診断を得るための正しい切り出し方法を選択してください。

ESD検体

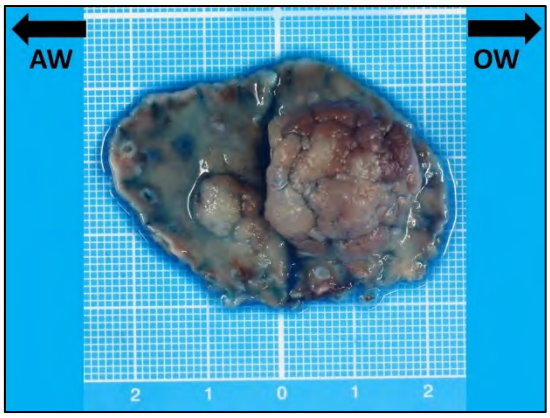

A



B



C

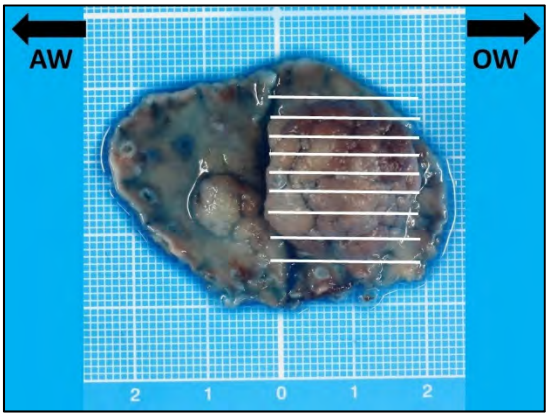

D



E

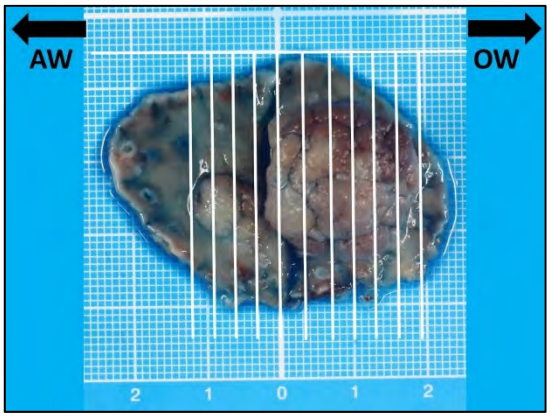

① A　② B　③ C
④ D　⑤ E

	回答施設数	回答率
④D	55 件	98.2%
⑤E	1 件	1.8%

［正解］　④　D

写真はESD（内視鏡的粘膜下層剥離術）により切除された材料である。切除後は、口側・肛門側を明記した後に、速やかに内視鏡観察所見における腫瘍径と矛盾しない程度に伸展固定をする。伸展固定された材料は、スケールを添えて写真撮影を行い、大きさ（長径と短径）、肉眼型などを記載する。

切り出しは、腫瘍と水平断端に最も近い部分が評価できるように割を入れる。さらにこの割に対してほぼ平行に2mm～3mmの間隔をもって全割する。全割後は、再度粘膜面の写真撮影を行い、再構築の写真を撮ることが勧められる。

【設問4】

H.E染色の写真です。染色像と組織の組み合わせで正しいものを選択してください。

A

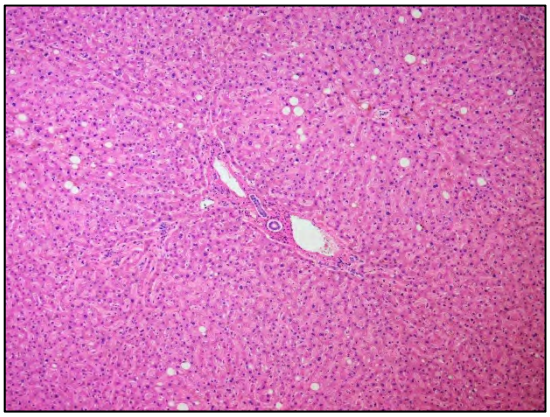

B

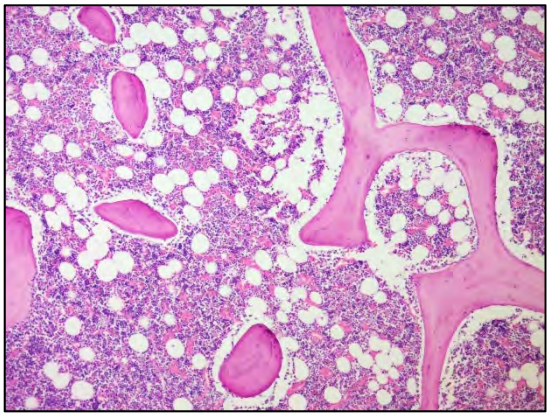

C

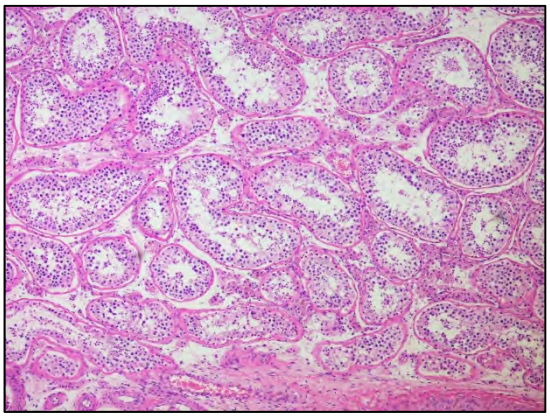

D

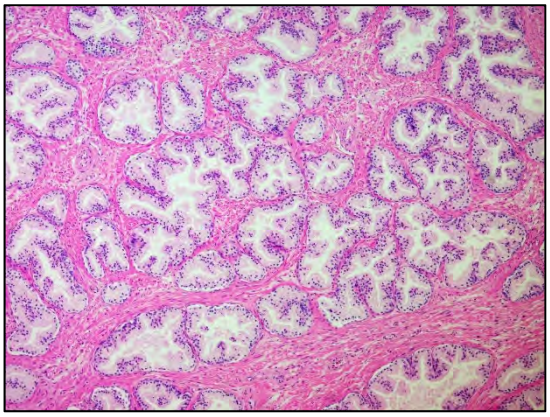

E

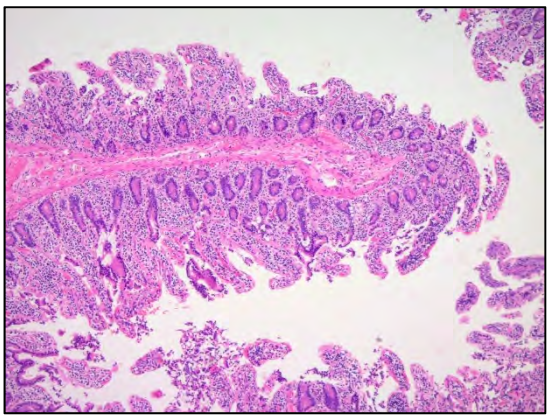

①A-(肝臓)、B-(骨髄)、C-(前立腺)、D-(精巣)、E-(大腸)
②A-(脾臓)、B-(ﾘﾝﾊﾟ節)、C-(卵巣)、D-(唾液腺)、E-(胃)
③A-(肝臓)、B-(骨髄)、C-(精巣)、D-(前立腺)、E-(胃)
④A-(膵臓)、B-(脊髄)、C-(卵管)、D-(卵巣)、E-(十二指腸)
⑤A-(肝臓)、B-(骨髄)、C-(精巣)、D-(前立腺)、E-(十二指腸)

	回答施設数	回答率
③A-(肝臓)、B-(骨髄)、C-(精巣)、D-(前立腺)、E-(胃)	1件	1.8%
⑤A-(肝臓)、B-(骨髄)、C-(精巣)、D-(前立腺)、E-(十二指腸)	55件	98.2%

［正解］
⑤A-(肝臓)、B-(骨髄)、C-(精巣)、D-(前立腺)、E-(十二指腸)

写真Aは肝臓の組織である。肝細胞は肝臓の実質で最も多く、タンパク質合成や胆汁産生など多彩な機能を示す上皮細胞である。通常、細胞質は好酸性で、肝細胞相互が並んで一列状に配置し、これを肝細胞索と呼ぶ。肝小葉を単位として、小葉の周囲は小葉間結合組織（グリソン鞘）で縁取られる。グリソン鞘内には、小葉間動脈、小葉間静脈、小葉間胆管が存在する。

写真Bは骨髄の組織で、血液細胞の産生を行う。骨髄には造血細胞が集まった赤色髄と脂肪細胞を主体とする黄色髄に分けられる。骨成分から成る骨梁の骨組みの中に血管網が走行し、その周囲に骨髄組織が存在する。骨髄組織には造血細胞、間質細胞、血管内皮細胞が存在する。

写真Cは精巣の組織で、精細管には精子発生から精子形成に至る様々な成熟段階にある細胞が集まる。精細管は、精子を産生する複雑な重層上皮からなり精上皮とよばれる。精上皮には二つの系統の細胞があり、一つはセルトリの支持細胞で、もう一つは精子を産生する一連の精子発生細胞である。精細管内に介在するセルトリ細胞は生殖細胞を支持する働きを持っている。精細管の間を埋める結合組織内にはアンドロゲンを分泌するライディッヒ細胞が存在する。

写真Dは前立腺の組織である。一般に単層または多列の円柱上皮からなる分泌器官で、基底部に基底細胞が介在する。前立腺の間質には平滑筋が豊富に存在し、射精時には平滑筋が収縮することにより前立腺の分泌物を尿道に放出する。

写真Eは十二指腸の組織である。粘膜層は単層円柱上皮に被覆され、吸収上皮細胞と杯細胞を認める。吸収上皮細胞の内腔面には微絨毛が発達しており、消化吸収の

働きをおこなう。杯細胞は細胞質内に多量の粘液を有している。陰窩には、細胞質内に好酸性の顆粒を有するパネート細胞や神経内分泌細胞が存在する。

【設問5】
特殊染色の写真です。染色像と染色名の組み合わせで正しいものを選択してください。

A

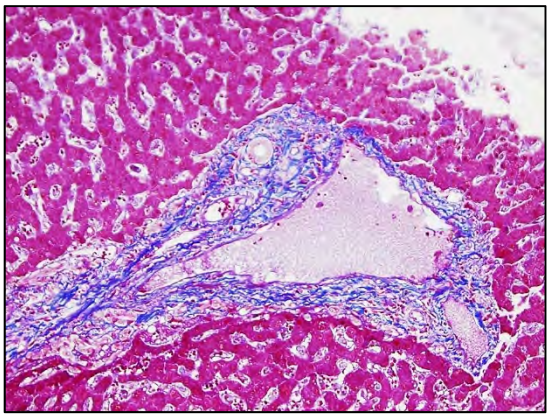

B

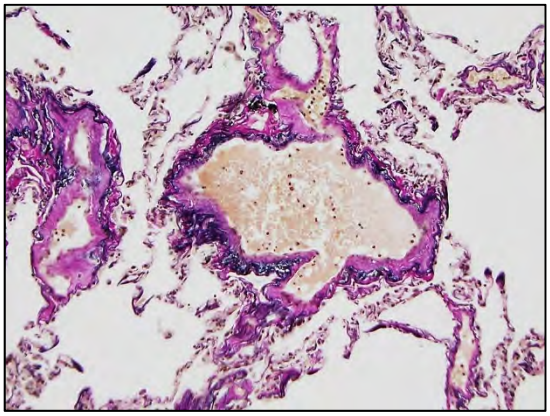

C

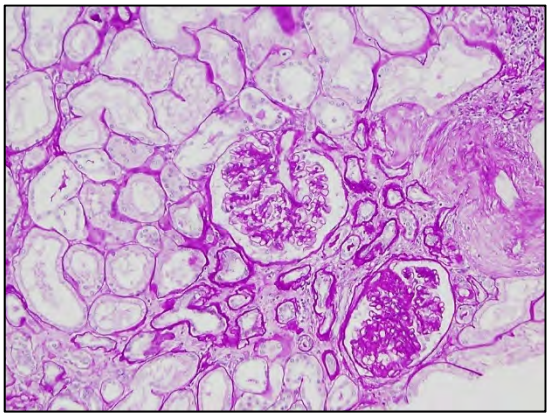

D

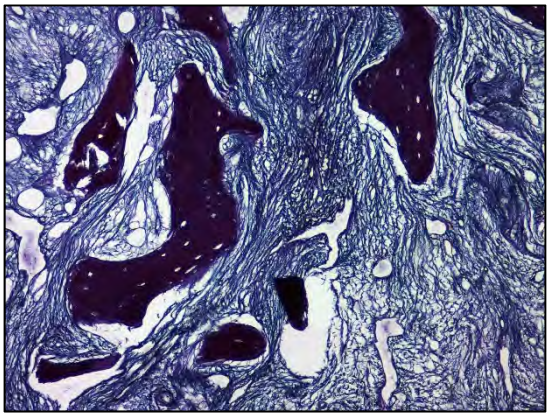

E

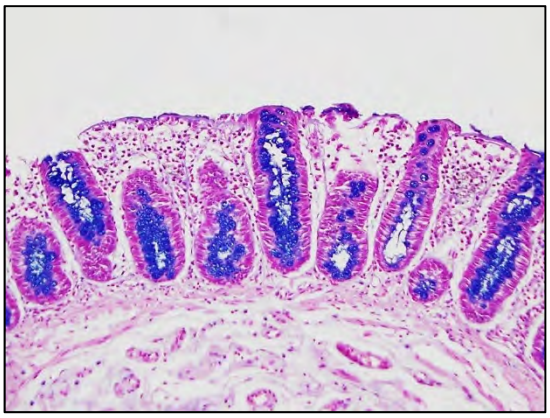

①A-(アルシアン青染色)、B-(EVG染色)、C-(PAS反応)、D-(鍍銀染色)、E-(アザン染色)
②A-(アザン染色)、B-(EVG染色)、C-(PAS反応)、D-(鍍銀染色)、E-(アルシアン青染色)
③A-(アザン染色)、B-(鍍銀染色)、C-(PAS反応)、D-(EVG染色)、E-(アルシアン青染色)
④A-(アザン染色)、B-(EVG染色)、C-(PAS反応)、D-(鍍銀染色)、E-(ベルリン青染色)
⑤A-(アザン染色)、B-(EVG染色)、C-(PAM染色)、D-(鍍銀染色)、E-(アルシアン青染色)

	回答施設数	回答率
②A-(アザン染色)、B-(EVG染色)、C-(PAS反応)、D-(鍍銀染色)、E-(アルシアン青染色)	56件	100%

［正解］
②A－(アザン染色)、B－(EVG染色)、C－(PAS反応)、D－(鍍銀染色)、E－(アルシアン青染色)

写真Aはアザン染色の写真である。アザン染色は組織構築や線維化などの組織変化の観察に有用である。アニリン青で膠原線維や細網線維を青く染め、赤血球をオレンジ色、核と細胞質がともにアゾカルミンGで赤色に染色される。写真は肝臓のグリソン鞘の染色像で、肝細胞や核が赤色、膠原線維、細網線維は青色に染色される。写真BはEVG染色の写真で、弾性線維の染色として使用頻度が高い染色法である。弾性線維、膠原線維、筋線維を鮮明に染め分けることができるため、組織構築や間質の変化をとらえることに適している。

また、血管病変や肺癌の胸膜浸潤の有無、癌の脈管侵襲や深達度の評価など、さまざまな目的で用いられる。レゾルシン・フクシンで弾性線維が黒紫色、鉄ヘマトキシリンで核が黒褐色、ワンギーソン液で膠原線維が赤色、筋線維・細胞質が黄色に染色される。写真は肺の染色像で、肺胞および血管の弾性線維が黒紫色に染色され、膠原線維が赤色、細胞質が黄色に染色される。

写真CはPAS反応の写真で、グリコーゲン、粘液、膠原線維、腎糸球体基底膜、真菌の観察に有用である。染色原理は、過ヨウ素酸で多糖類を酸化することで生じたアルデヒド基にSchiff試薬が反応することで赤紫色に染色される。写真は腎臓の組織で、尿細管、ボウマン嚢、糸球体などの基底膜が赤紫色に染色されている。

写真Dは鍍銀染色の写真で、線維性結合組織中の細網線維を染めることが可能であるため組織構築の観察および非上皮性腫瘍の診断に有用な染色法である。アルカリ存在下で銀アンモニア錯体が細網線維に吸着する性質を利用した方法で、細網線維は銀に対する親和性が高いことから好銀線維ともよばれる。写真は骨髄の染色像で、細網線維が交叉を示しながらびまん性に増殖しており、骨髄線維症の像を呈している。

写真Eはアルシアン青染色の写真で、上皮性粘液細胞が分泌するムチンや間質組織の構成成分であるプロテオグリカンなどの酸性ムコ物質の検出を目的とする染色法である。アルシアン青染色液のpHを調整することにより2種類の酸性ムコ物質を染め分けることができる。pH2.5ではカルボキシル基と硫酸基を、pH1.0では硫酸基のみを検出することができる。写真は大腸の染色像で、粘膜の杯細胞が青く染色されている。

【設問6】
乳腺腫瘍組織のビクトリア青・H.E重染色の写真です。染色結果は何を反映しているか選択してください。

対物×５

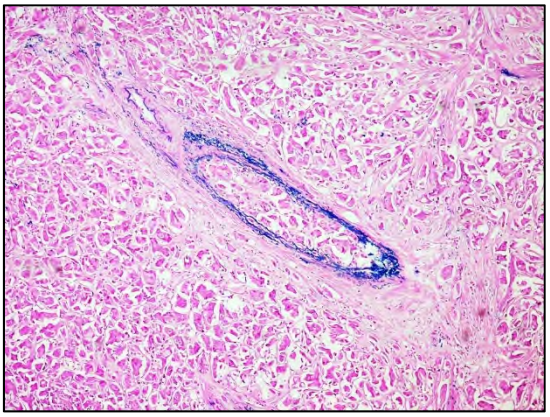

対物×10

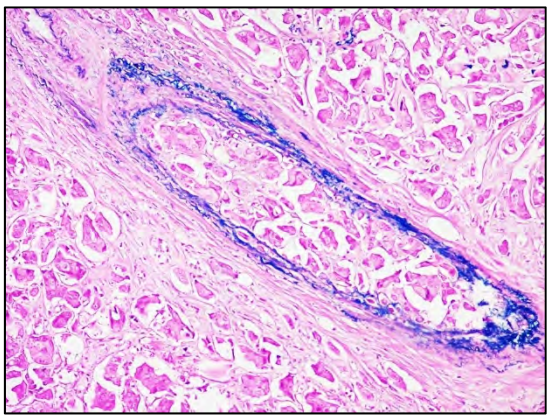

① 弾性線維の増生　② 膠原線維の増生
② 細網線維の増生　④ 血管侵襲
⑤ リンパ管侵襲

	回答施設数	回答率
④血管侵襲	56 件	100%

［正解］ ④ 血管侵襲

写真は乳腺組織で、核腫大した異型乳管上皮細胞が小胞巣状、不整な腺管状に増殖する浸潤性乳管癌の所見である。

ビクトリア青・H.E重染色は、ビクトリア青によって血管の弾性線維が鮮やかに染め出され、H.E染色のみでは確認しにくい癌細胞の血管侵襲の評価が可能となる。癌細胞の血管侵襲は、血行性転移の可能性および癌患者の予後を推定するうえで重要な病理組織学的因子である。

【設問7】

大腸がんの精査中に経気管支肺生検が実施された症例です。考えられる病型を選択してください。

H.E× 5

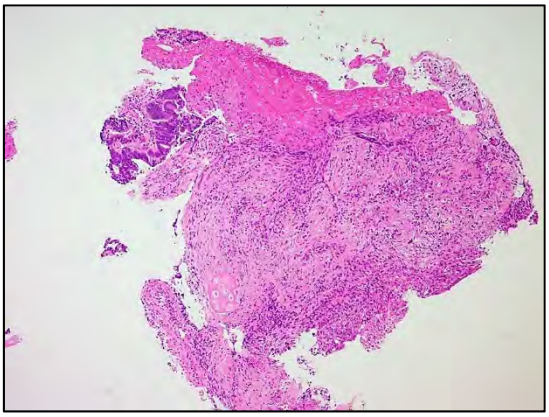

H.E×10

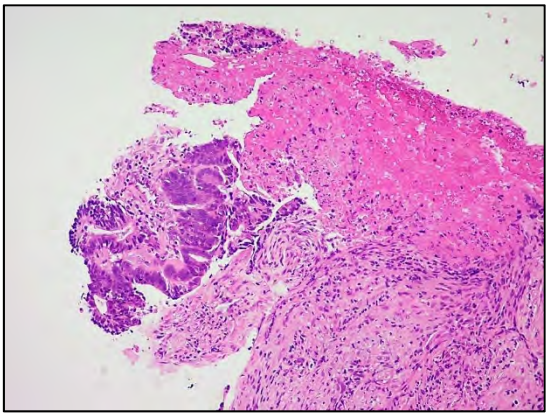

H.E×40

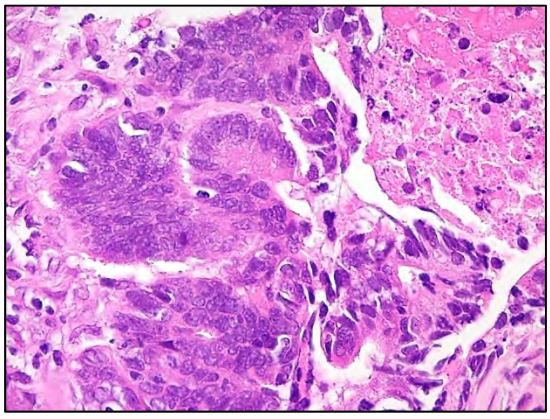

CK 7

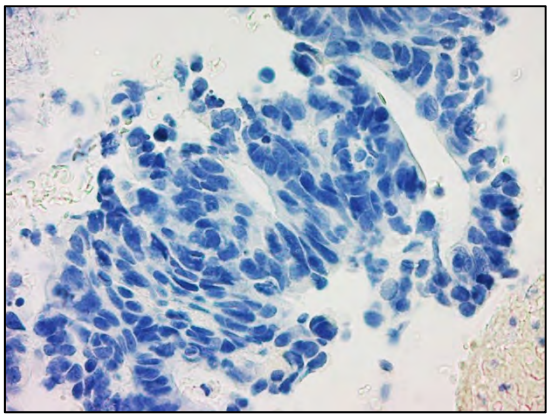

CK20

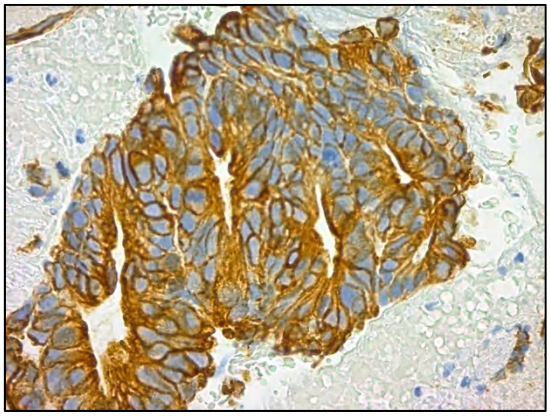

TTF-1

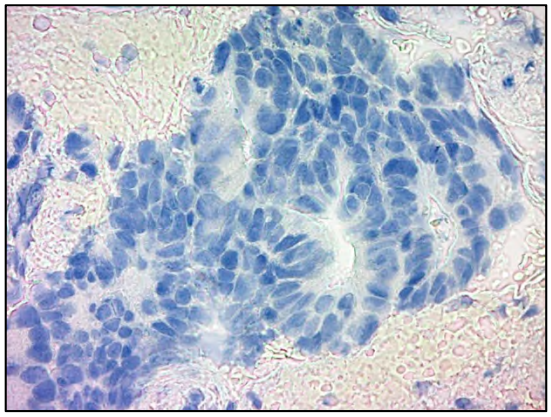

CDX-2

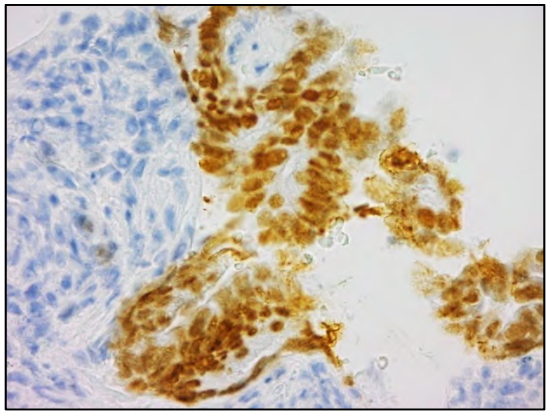

Napsin A

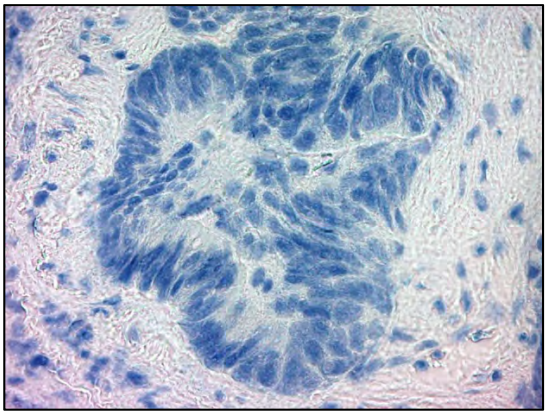

① 扁平上皮癌　② 腺癌
③ 小細胞癌　④ 神経内分泌腫瘍
⑤ 転移性腫瘍（大腸癌）

	回答施設数	回答率
⑤転移性腫瘍（大腸癌）	56 件	100%

［正解］ ⑤ 転移性腫瘍（大腸癌）

写真は経気管支肺生検材料で、広範な壊死巣を背景に核の大小不同を示す異型高円柱上皮細胞が、不整な腺管構造を呈して増殖している。核形不整、クロマチン増量、核小体の肥大を伴い、高分化腺癌の像である。同細胞は免疫染色で、抗CK7抗体(−)、抗CK20抗体(+)、抗TTF-1抗体(−)、抗CDX-2抗体(+)、抗Napsin A抗体(−)であり、大腸癌の転移と診断することができる。

抗サイトケラチン抗体は、上皮細胞の主な構造タンパクに対する抗体であり、細胞質に陽性となる。上皮細胞の同定、癌とそれ以外の腫瘍（肉腫、リンパ腫、メラノーマ）との鑑別、由来臓器の鑑別など、さまざまな状況で用いられる抗体である。また、臓器ごとに上皮細胞を構成するサイトケラチンは異なっており、CK7とCK20の発現パターンの組み合わせで、腫瘍細胞の起源の推定や癌の原発巣を特定することができる。大腸癌ではCK7陰性、CK20陽性、肺腺癌ではCK7陽性、CK20陰性となる。

抗TTF-1抗体は、甲状腺の濾胞上皮細胞および肺のⅡ型肺胞上皮細胞、クララ細胞の核に発現する核転写タンパクに対する抗体である。肺原発の腫瘍であることの確認に用いられ、肺腺癌の80%程度で陽性となる。

抗Napsin A抗体は細胞質に陽性となり、ペプチターゼA1ファミリーに属するペプシン様アスパラギン酸プロテアーゼで、肺サーファクタントBの成熟に関与している。肺では、Ⅱ型肺胞上皮および肺胞腔内マクロファージに発現する。

抗CDX-2抗体は、消化管を原発とする腫瘍であることを証明する目的で用いられる。十二指腸から直腸までの粘膜上皮の核に陽性となる。膵胆管や卵巣の粘液性腺癌にも陽性例がある。

【設問8】

免疫染色の写真です。染色像から抗体名の組み合わせで正しいものを選択してください。

A

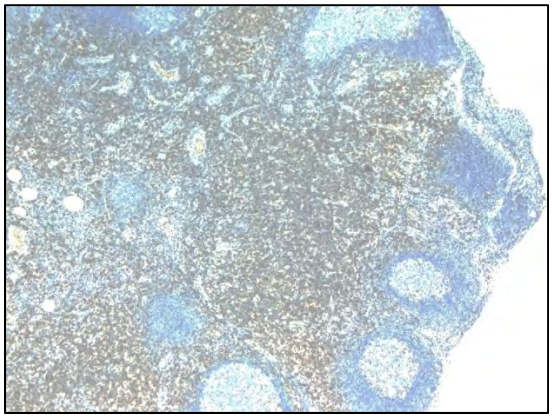

B

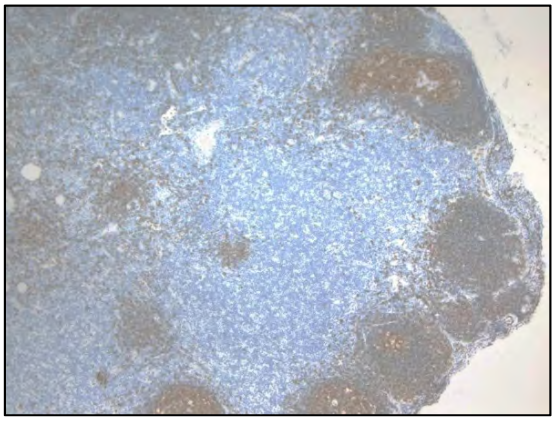

C

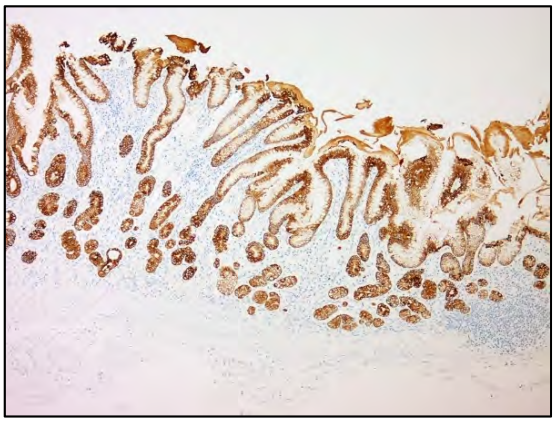

D

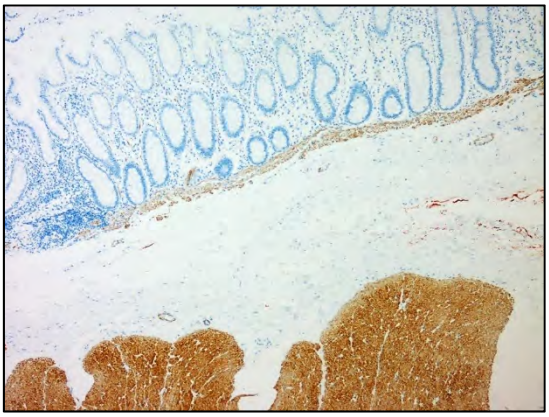

E

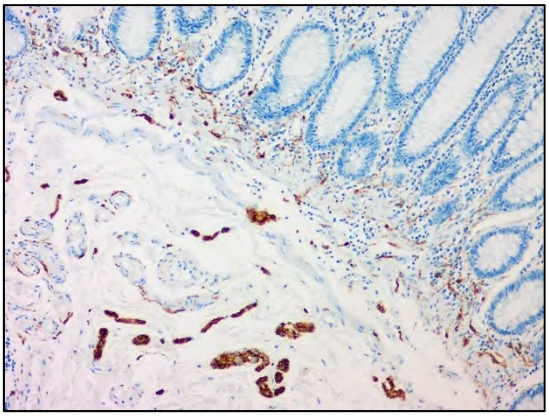

①A-(CD20)、B-(CD3)、C-(CK AE1/AE3)、
D-(Desmin)、E-(S100)
②A-(CD3)、B-(CD20)、C-(Desmin)、
D-(CK AE1/AE3)、E-(S100)
③A-(CD3)、B-(CD20)、C-(CK AE1/AE3)、
D-(Desmin)、E-(S100)
④A-(CD3)、B-(CD20)、C-(CK AE1/AE3)、
D-(S100)、E-(Desmin)
⑤A-(CD20)、B-(CD3)、C-(CK AE1/AE3)、
D-(S100)、E-(Desmin)

	回答施設数	回答率
③A-(CD3)、B-(CD20)、C-(CK AE1/AE3)、D(Desmin)、E-(S100)	56 件	100%

［正解］
③A-(CD3)、B-(CD20)、C-(CK AE1/AE3)、
D-(Desmin)、E-(S100)

CD3はT細胞性マーカーの一つである。T細胞系およびNK（Natural Killer）細胞の細胞質に陽性となり、T細胞性リンパ腫の診断に用いられる基本的な抗体である。正常リンパ節においては、T細胞は主として傍濾胞領域に分布している。

CD20はリンパ球の特定の分化段階で発現する膜貫通型タンパクであり、pre-B細胞や免疫芽球の一部にも発現し、細胞膜に局在する。しかし、形質細胞には陰性であるため、より幅広いB細胞系の細胞を染色したい場合にはCD79aを用いる。B細胞性リンパ腫の診断には最も基本的な抗体である。正常リンパ節においては、リンパ濾胞の胚中心、暗殻ともにB細胞が主体である。

抗CK AE1/AE3抗体は、ほぼ全ての上皮細胞に反応し、低分化癌・未分化癌と非上皮性悪性腫瘍との鑑別に有用である。

抗Desmin抗体は、筋細胞の構造タンパクの一つに対する抗体であり、横紋筋、平滑筋ともに細胞質に陽性となる。筋細胞由来の腫瘍の鑑別診断に用いられる他、腫瘍の粘膜下層の浸潤の評価が難しいときに、粘膜筋板を染色することで評価することができる。

抗S100抗体は、カルシウム結合性タンパクに対する抗体であり、神経系の支持細胞（Schwann細胞や膠細胞）、メラノサイトおよび母斑細胞、筋上皮細胞、脂肪細胞、軟骨細胞、Langerhans細胞および指状嵌入細胞など、さまざまな細胞に陽性となる。メラノーマ症例の陽性部位は核および細胞質であるため、核が染色されていることを必ず確認しなければならない。

【設問9】
大腸の手術材料です。マイクロサテライト不安定性（MSI）検査をするうえでどの検体が最適であるか切り出し図およびH.E染色像から正しいものを選択してください。

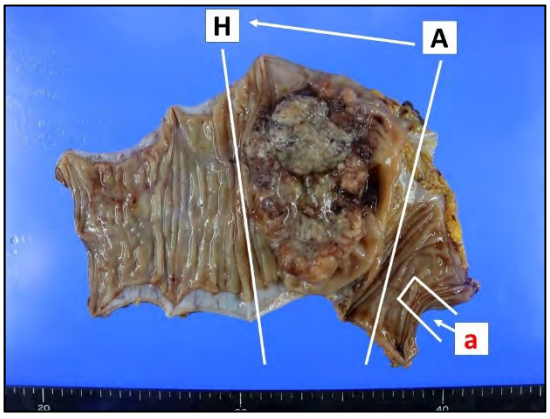

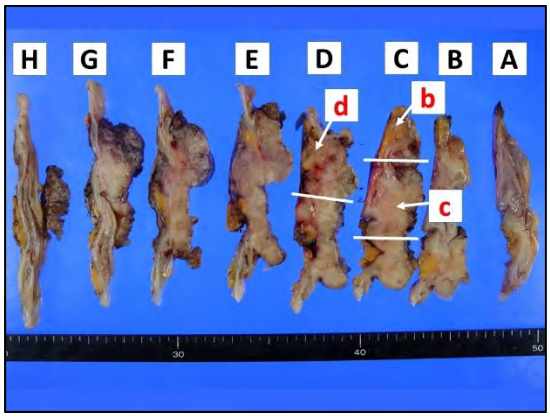

a

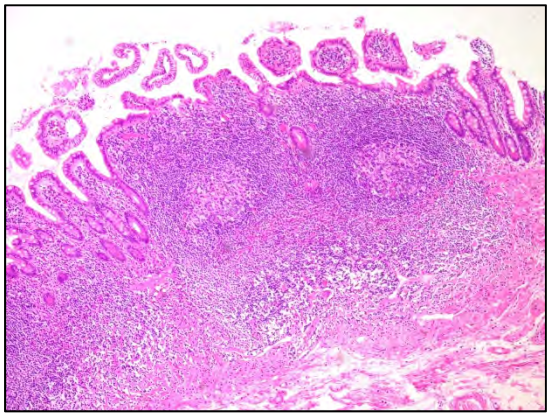

b

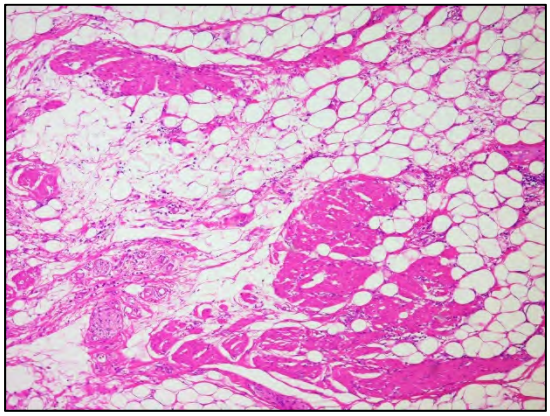

c

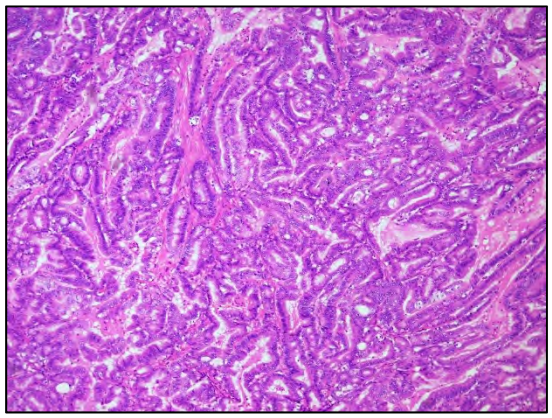

d

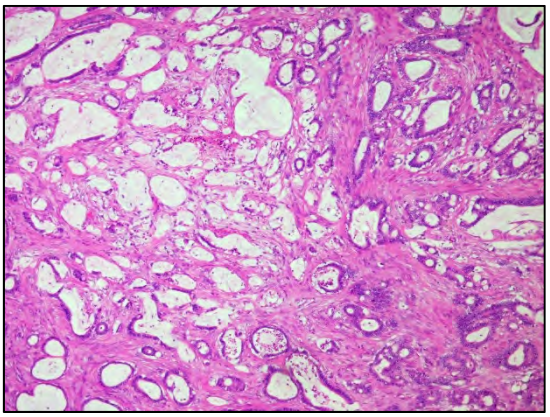

① a　② b　③ c
④ d　⑤ a、b、c、dのどれでも可

	回答施設数	回答率
③ c	52 件	92.9%
④ d	4 件	7.1%

［正解］　③　c

遺伝子検査に使用される検体は、分子標的薬のターゲットとなるがん細胞が含まれることが大前提であり、最も多用されているのは診断時に採取された生検検体、あるいは初発時の手術材料などの病理組織標本である。通常、これらの検体はホルマリン固定パラフィン包埋（Formalin-fixed paraffin-embedded：FFPE）ブロックとして保存されている。FFPE標本から得られる核酸の品質についてはホルマリン固定による核酸の断片化が認められ、遺伝子検査の判定に大きな影響を与えるため固定条件の遵守が非常に重要である。

また、実際の検査で注意しなければならない問題点として、検出限界といわれる腫瘍細胞含有率の問題がある。測定系の精度に関与する因子として、測定系そのものの検出感度があるが、検体中に占める腫瘍細胞の比率が大きな影響を与える。通常使用されている検査材料では正常細胞の混入は避けられないため、腫瘍細胞が認められても筋層などの非腫瘍細胞が多く存在する場合や好中球、リンパ球が多数存在する検体は遺伝子検査に適さない。腫瘍細胞の含有率は、腫瘍細胞の面積比ではなく、細胞の個数比率であることを考慮して、遺伝子検査に適した検体を選択する必要性がある。

MSI検査では、腫瘍細胞割合が50％以上であることが求められる。腫瘍細胞割合が50％未満の場合にはマクロダイセクションを行い、腫瘍細胞割合を高める操作が必要である。また、MSI検査が判定不能となった場合、正常部の結果と腫瘍部の結果を比較する必要がある。

【設問10】

解剖に使用する器具の写真です。使用用途として適切なものを選択してください。



①開頭　②　皮膚切開　③　腸管切開
④肋骨切断　⑤　骨盤臓器摘出

	回答施設数	回答率
①　開頭	55 件	98.2%
④　肋骨切断	1 件	1.8%

［正解］　①　開頭

写真は電気鋸（ストライカー）で、開頭時に用いる。開頭は頭皮を一方の耳介後部から頭頂部、さらに他方の耳介後部にかけてメスで一直線に切開する。皮膚切開はメスが頭蓋骨に達するように深く行う。頭皮は切開線の前と後ろにめくり、前方の皮弁は眼窩上縁1～2cm程度のところまで、後方は人字縫合の合流点から2～3cm下あたりまで剥離・反転する。頭皮の反転が終わると剖検用電気鋸で頭蓋骨を全周にわたって切断する作業に入る。頭蓋骨の切断は、直線として一周した円形よりも側頭部に三角の山形の切れ込みや側頭部に向かって谷型となる切開が行われる。三角の切れ込みをいれた方が頭皮を縫合した時に頭蓋骨が固定化される。全周が切れたらT字ノミを前頭部の切断部に差し込み、捻じるように動かして頭蓋骨の切り離しを行う。

Ⅶ. まとめ

今回の精度管理調査では、病理検査における基礎的な手技や病理組織学の基礎的事項、日常業務に必要な知識を問うフォトサーベイを昨年度に引き続き実施した。各設問における正解率は良好で、すべての設問で正解率が90％以上であった。

フォトサーベイは、病理標本作製工程における手技、組織形態や解剖学の知識、各種染色における判定など病理検査全般にわたって精度管理調査をすることが可能であることから、病理検査の精度保証を確立する上で重要な役割を果たしている。病理検査は、染色方法や検査技量で個人や施設間で差が生じ標準化が難しいため、染色サーベイやフォトサーベイを通じて今後も継続的な精度管理調査をおこなう必要があると考える。

Ⅷ. 実務担当者

○橋本　克訓（名古屋大学大学院医学系研究科）
○鈴木健太郎（総合大雄会病院）

Ⅸ. 参考文献

1．藤田恒夫：入門人体解剖学改訂第4版，南江堂
2．山浦晶、田中隆一、児玉南海雄：標準脳神経外科学第10版，医学書院
3．生塩之敬、種子田護、山田和雄：ニュースタンダード脳神経外科学，三輪書店
4．病気がみえるVol.7脳・神経第2版，MEDIC MEDIA
5．MEDICAL TECHNOLOGY 2013 Vol.41 No.6，医歯薬出版
6．日本胃癌学会編：胃癌取り扱い規約第15版，金原出版
7．井出千束・菊井悠允：わかりやすい組織学実習アトラス，西村書店
8．下正宗：正常画像と比べてわかる病理アトラス，羊土社
9．水口國雄・小松京子：病理技術教本改訂第2版，日本臨床検査同学院
10. 病理組織技術エキスパート教本，日本臨床検査同学院
11. 病理標本の質向上の鍵「染色」を極る，MEDICAL TECHNOLOGY，2016 Vol.44　No.8，医歯薬出版
12. 三浦妙太・畠山重春：実践病理組織細胞診染色法カラー図鑑〈第三版〉，近代出版
13. 愛知県臨床検査標準化協議会推奨方法　アルシアン青染色，(社)愛知県臨床衛生検査技師会
14. JAMT技術教本シリーズ　病理検査技術教本，丸善出版
15. 最新染色法のすべて，医歯薬出版
16. 柳田絵美衣：病理診断に利用される代表的な抗体，検査と技術　第46巻　第11号
17. 免疫組織化学　診断と治療選択の指針，病理と臨床Vol.32臨時増刊号，文光堂
18. 免疫組織データベース～いむーのAntibody Database，http://immuno2.med.kobe-u.ac.jp
19. 堤寛：完全病理学各論第１巻　血液疾患，学際企画
20. ゲノム診療用病理組織検体取扱い規程，一般社団法人　日本病理学会
21. Histo-Logic Japan がんゲノム医療と病理学の将来2018　Vol.46　No.1，サクラファインテックジャパン株式会社
22. 赤木究・落合淳志：病理医・臨床検査技師のためのMSI検査マニュアル，MSD株式会社・大鵬薬品工業株式会社
23. 深山正久・船田信顕・黒田誠：病理解剖マニュアル，病理と臨床Vol.30臨時増刊号，文光堂